

J. Uberos-Fernández<sup>1</sup>  
A. Rodríguez Leal<sup>1</sup>  
J. A. Martín-García<sup>1</sup>  
J. M. Gómez-Vida<sup>1</sup>  
S. Broncano-Lupiañez<sup>1</sup>  
E. Ortega-Paez<sup>1</sup>  
A. Molina-Carballo<sup>2</sup>  
A. Muñoz-Hoyos<sup>2</sup>

1 Servicio de Pediatría, Hospital de Motril

2 Departamento de Pediatría, Hospital Universitario  
18000 Granada

## Enfermedad de las exóstosis múltiples cartilaginosas

### RESUMEN

La enfermedad de las exóstosis múltiples cartilaginosas se transmite como un rasgo autosómico dominante y se caracteriza por la existencia de excrescencias óseas que originan deformidades óseas secundarias. A diferencia de las encondromatosis tienen tendencia a la afectación bilateral aunque de forma no completa simétrica. Las exóstosis se advierten como tumoraciones delimitadas no dolorosas y firmemente adheridas al hueso subyacente. El diagnóstico es fundamentalmente radiológico aunque pueden existir en ocasiones dudas razonables con la condromatosis interna y demás procesos agrupados en la nomenclatura internacional de enfermedades constitucionales óseas. Presentamos un caso de enfermedad de las exóstosis múltiples cartilaginosas en un paciente de 10 años de edad.

### PALABRAS CLAVE

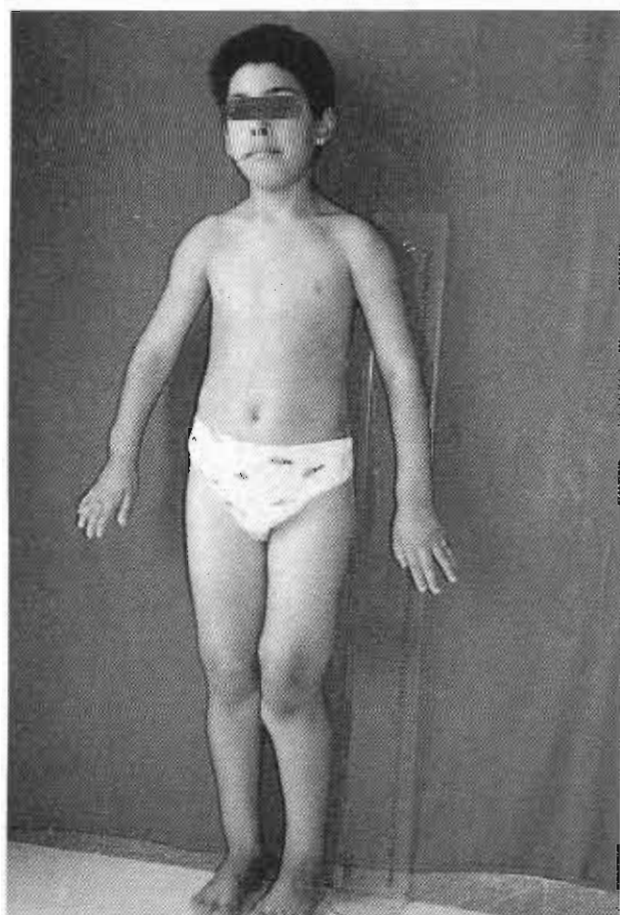
Exóstosis múltiples cartilaginosas. Condroma.

### ABSTRACT

*The multiple cartilaginous exostoses disease is transmitted as an autosomical dominant inheritance feature and it is characterized by the exostoses which originate secondary deformities of the bone. As opposed to the enchondromatosis they have a tendency to the bilateral affection though not in a completely symmetrical way. The exostoses are noticed as delimited tumours which are not painful and are firmly attached to the underlying bone. The diagnosis is basically radiological though sometimes there can be reasonable doubts with internal enchondromatosis and other processes belonging to the international nomenclature of constitutional diseases of the bone. We show a case of multiple cartilaginous exostoses disease in a 10-year-old patient.*

### KEY WORDS

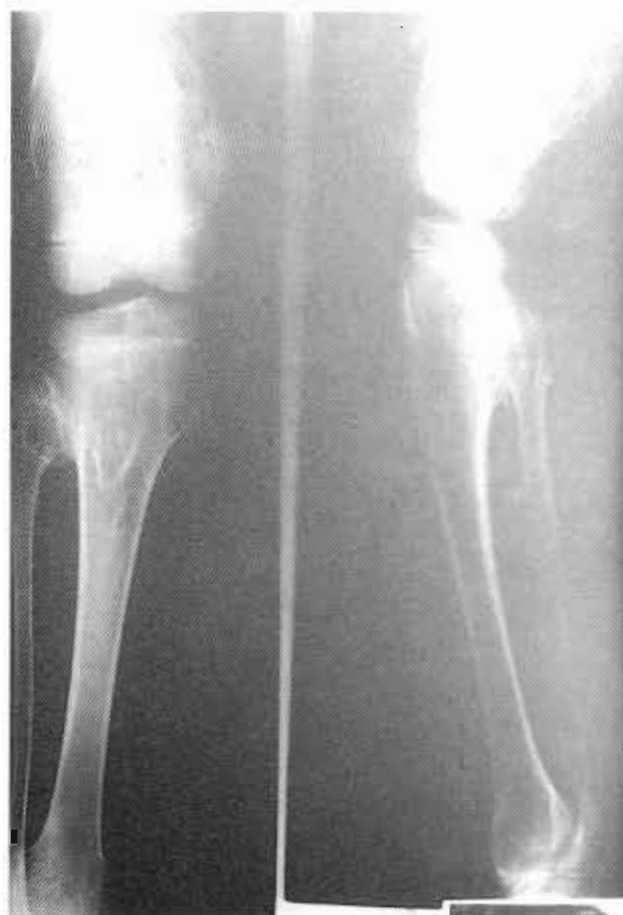*Multiple cartilaginous exostoses. Enchondroma.*



**Figura 1.** Aspecto general del paciente. Se aprecian deformidades óseas a nivel distal de cúbito y radio de ambas manos y proximal de tibia izquierda.

## INTRODUCCIÓN

La enfermedad de las exóstosis múltiples cartilaginosa se transmite como un rasgo autosómico dominante y se caracteriza por la existencia de excrecencias óseas pediculadas de crecimiento excéntrico que originan deformidades óseas secundarias. A diferencia de las endondromatosis o condromatosis internas, tienen tendencia a la afectación bilateral aunque de forma no completamente simétrica. Las exóstosis se advierten como tumoraciones delimitadas no dolorosas y firmemente adheridas al hueso subyacente. En ocasiones pueden originar disfunciones mecánicas derivadas de



**Figura 2.** Exóstosis tibio-peroneas.

su proximidad a las articulaciones. De diagnóstico fundamentalmente radiológico pueden existir en ocasiones dudas razonables con la condromatosis interna y demás procesos agrupados en la nomenclatura internacional de enfermedades constitucionales óseas<sup>(1)</sup>.

Presentamos un caso de enfermedad de las exóstosis múltiples en un paciente varón de 10 años.

## CASO CLÍNICO

Paciente de 10 años (Fig. 1) de edad remitido a través de una fundación benéfica desde Argelia. *Antecedentes familiares:* se desconocen detalles referentes a su familia por residir en Argelia. *Antecedentes personales:* se desconocen.

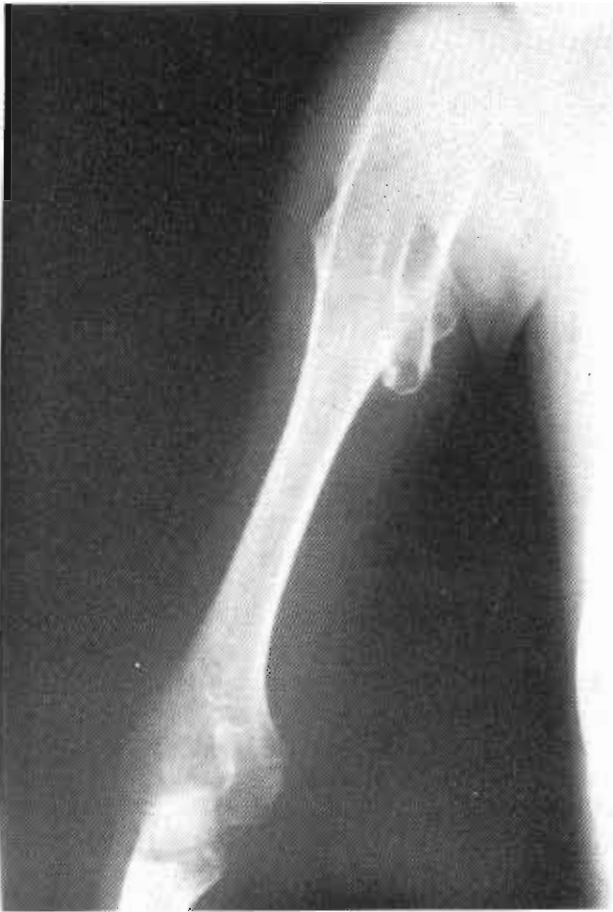

Figura 3. Exóstosis humerales.

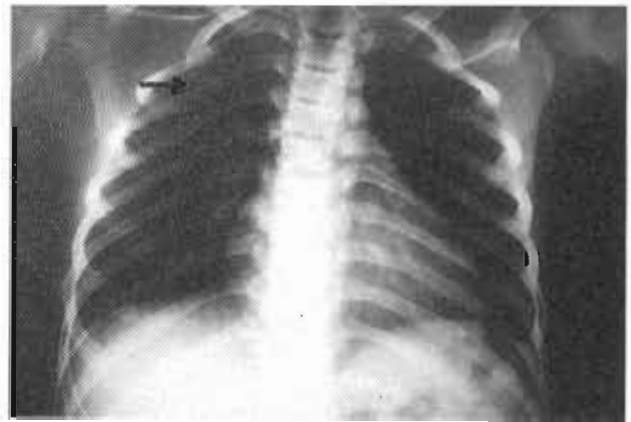


Figura 4. Exóstosis costal.

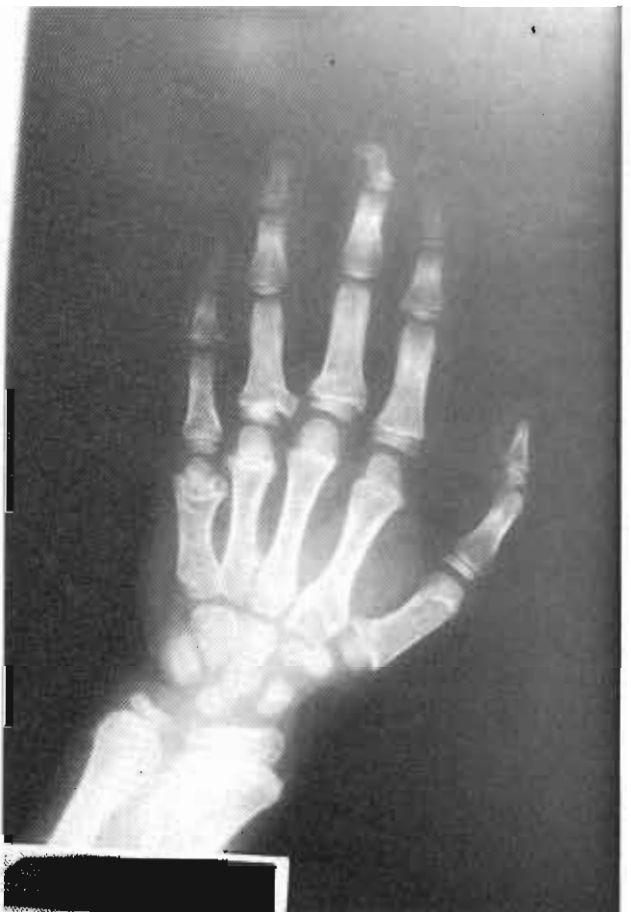

Figura 5. Exóstosis en 3ª falange del tercer dedo.

*Exploración física:* niño varón con un peso de 30,5 Kg (p50) y 132 cm de talla (p25). Pigmentación oscura de piel de origen racial. Simetría de pliegues inguinales y ensanchamiento a nivel de ambas muñecas y a nivel tibia distal bilateral. Por palpación se evidencian nódulos de tamaño variable, consistencia ósea y adheridos al plano óseo a nivel humeral proximal, escapular derecho, costal, tibioperoneos bilaterales y falange distal de tercer dedo de la mano izquierda. Tensión arterial 125/60. Auscultación cardiorespiratoria, palpación abdominal e inspección de orofaringe normales. No se evidencian dismorfias faciales.

*Exploraciones complementarias.* Hemograma con serie roja, blanca y megacariocítica normales. Glucosa 95 mg/dl, urea 43 mg/dl, colesterol total 203 mg/dl,

206 triglicéridos 61 mg/dl, proteínas totales, 7,4 g/dl, GOT: 26 UI/ml, fosfatasa alcalina 618 UI/ml, gammaglutamil-transpeptidasa 11 UI/ml, creatinfosfoquinasa 99 UI/ml, IgG 1 266 mg/dl, IgM 202 mg/dl, IgA 105 mg/dl. Estudio radiológico: se evidencia afectación importante de fémur, tibia, peroné, húmero, codo, radio, escapular y costal, con ensanchamiento metafisario y múltiples lesiones radiolúcidas con grados diversos de calcificación, compatibles con exóstosis. Edad ósea acorde con su edad cronológica. Rx cráneo sin hallazgos patológicos. Impedanciometría compatible con la normalidad.

## DISCUSIÓN

La exóstosis es una prominencia de la cortical del hueso cubierta por una capa de cartilago hialino que genera hueso endocondral<sup>(1)</sup>. Al llegar la adolescencia el crecimiento de las exóstosis cesa y se ven reducidas a estrechas franjas de cartilago no proliferante. La degeneración condrosarcomatosa de la exóstosis múltiple es posible, especialmente en el sujeto adulto<sup>(2)</sup>. Las exóstosis, a diferencia de los endondromas tienen un crecimiento fundamentalmente centrífugo; en tanto los endondromas se manifiestan como masas cartilaginosas de crecimiento lento en el interior del hueso trabecular, lo que origina un obstáculo al crecimiento lineal del hueso.

Diversas entidades clínicas pueden manifestarse con condromas múltiples. En la condromatosis interna o discondroplasia de Ollier existen condromas múltiples en las metafisis de los huesos tubulares, siendo característico el acortamiento y deformidad de los huesos afectados, existe además una tendencia a la afectación unilateral<sup>(3-5)</sup>. La asociación de endondromas con múltiples hemangiomas se conoce como síndrome de Maffucci, siendo esta asociación fortuita. Se estima que el 19% de los pacientes con síndrome de Maffucci

pueden sufrir degeneración maligna, frente a un 1-4% de los pacientes con enfermedad de Ollier o sólo un 0,5% de los pacientes con condromas solitarios<sup>(6)</sup>. El síndrome de Langer-Giedion (síndrome tricorrino-falángico) es otra entidad que cursa con condromas múltiples, siendo además característicos del síndrome la existencia de pelo ralo, nariz bulbosa, retraso mental, microcefalia y múltiples exóstosis con hipertaxitud articular. Otros síndromes asociados con exóstosis múltiples son la hipofosfatemia hereditaria, donde las concentraciones de fósforo sérico están disminuidas, y el síndrome de Ehlers Danlos tipo IX que se caracteriza además por la presencia de cutis laxa. La metacondromatosis es una condrodisplasia de herencia dominante autosómica que se caracteriza por afectación preferente de las metafisis de los huesos largos y crestas ilíacas, donde pueden apreciarse además estriaciones radiológicas características<sup>(3)</sup>; la afectación de muñecas es constante y los hallazgos radiológicos combinan: múltiples exóstosis, múltiples condromas y displasia epifisaria hemimélica, esta última evidenciable como una asimetría del cartilago de crecimiento de una o más metafisis<sup>(7)</sup>; como en las restantes formas de condromatosis múltiple el cráneo no suele verse afectado; sin embargo, se han descrito casos con afectación de los huesos de la cara y obstrucción secundaria de vías respiratorias altas<sup>(8)</sup>. La asociación de condromas con tumores de la granulosa ovárica también ha sido descrita<sup>(9)</sup>.

La condromatosis externa o exóstosis múltiple hereditaria se manifiesta como prominencias cartilaginosas a partir de los extremos de las diáfisis junto a la unión cartilago diafisaria. Existe gran variedad en la forma de las exóstosis diseminadas, así como en su tamaño, pudiendo afectarse cualquier hueso tubular (Figs. 2, 3 y 5), siendo más numerosos y de mayor tamaño en las proximidades de las rodillas y articulación húmero-escapular. Ocasionalmente pueden afectarse las costillas (Fig. 4).

## BIBLIOGRAFÍA

- 1 European Society of Pediatric Radiology. International nomenclature of constitutional diseases of bone. *Ann Radiol* 1983;26(6):456-462.
- 2 Murphy FD, Blount WP. Cartilaginous exostoses following irradiation. *J Bone Joint Surg* 1962;44:662.
- 3 McKusick VA. *Mendelian inheritance in man*, 10ª ed. Londres: John Hopkins University Press, 1992:374-375.
- 4 Caffey J. *Diagnóstico radiológico en pediatría*, 3ª ed. Barcelona: Salvat Editores, 1982:1177-1283.

- 5 Hoeffel JC, Pichene A, Galloy MA, Mainard L. L'osteopathie stricte. *Ann Pediatr* 1993;**40**(5):285-290.
- 6 Voutsinas S, Wynne-Davies R. The infrequency of malignant disease in diaphyseal aclasis and neurofibromatosis. *J Musc Skelet* 1983;**10**(3):343-349.
- 7 Trevor D. Tarso-epiphysal adasis: a congenital error of epiphysal development. *J Bone Joint Surg* 1950;**32B**:204-213.
- 8 Stevnsons DS. Nasal obstruction due to echondromas in Ollier's disease. *J R Soc Med* 1992;**85**(11):703-704.
- 9 Le Gall C, Bouvier R, Chappuis JP, Hermier M. Maladie d'Ollier et tumeur de la granulosa ovarienne de type juvénile. *Arch Fr Pediatr* 1991;**48**:1115-1118.