

**TABLA 2. Litiasis biliar en la infancia: etiología, diagnóstico, tratamiento y complicaciones**

	Serie de Elías et al	Serie total
Total idiopáticos (%)	38 (68)	74 (60,1)
Total secundarios (%)	18 (32)	49 (39,8)
Total radiografía simple abdomen (%)	27 (48)	74 (60,1)
Total ecografía abdominal (%)	51 (91)	110 (89,4)
Otros		
Total colecistografía oral (%)	7 (12)	14 (11,4)
Total colecistografía intravenosa (%)	4 (7)	1 (1)
Total escintigrafías (%)	-	7 (5,8)
TC y laparotomía totales (%)	-	2 (1,6)
Complicaciones		
Total colecistitis (%)	-	5 (4,1)
Total pancreatitis (%)	-	7 (5,7)
Tratamiento		
Total cirugía (%)	21 (37,5)	68 (55,3)
Total conservador (%)	34 (60,5)	54 (43,9)
Total litotricia (%)	-	1 (1)

TC: tomografía computarizada

teriomente, por lo que pensamos que pudiera existir alguna dificultad para localizar este trabajo, lo que es una pena, siendo como es, con diferencia, la serie más numerosa sobre colelitiasis que se ha publicado en revistas nacionales. Creemos que este trabajo debe ser referencia obligada en las futuras revisiones que se realicen sobre esta enfermedad en nuestro país y si los autores siguen recogiendo casos pudieran publicarlos en esta revista.

Los 56 pacientes que forman parte de la primera recogida del estudio multicéntrico, que hemos leído con sumo interés, deben sumarse a la recogida efectuada por nosotros, cuyo principal interés habría sido recoger la mayor cantidad de los casos publicados en España. Sin esta gran serie, el trabajo está obviamente incompleto, lo cual deben tener en cuenta los lectores interesados en el tema.

Tras estas premisas nos gustaría contrastar diferentes aspectos de ambas series, que se muestran en las tablas 1 y 2. En ellas se comparan los datos del Dr. Elías y los propios para que los lectores interesados completen su información. Es de destacar que en su serie hay 4 pacientes con síndrome de Down, uno con síndrome de Apert y otro con síndrome de Noonan.

**J.L. Ruibal Francisco y E. Aleo Luán**

Departamento de Pediatría. Hospital San Carlos. Madrid.

**Correspondencia:** Dr. J.L. Ruibal Francisco.

Departamento de Pediatría. Hospital de San Carlos. Madrid.

Pl. Cristo Rey, s/n. 28040. Madrid.

Correo electrónico: ruibaljl@yahoo.es

**BIBLIOGRAFÍA**

- Ruibal Francisco JL, Aleo Luján E, Álvarez Mingote A, Piñero Martínez E, Gómez Casares R. Colelitiasis en la infancia. Análisis de 24 pacientes y revisión de 123 casos publicados en España. *An Esp Pediatr* 2001; 54: 120-125.
- Elías Pollina J. Colelitiasis en la infancia. Propuestas de un estudio multicéntrico. *Cir Pediatr* 1992; 5: 96-100.

# Absceso cerebral por *Pseudomonas aeruginosa*. Complicación de una etmoiditis en un lactante de 2 meses

(*An Esp Pediatr* 2001; 55: 112-114)

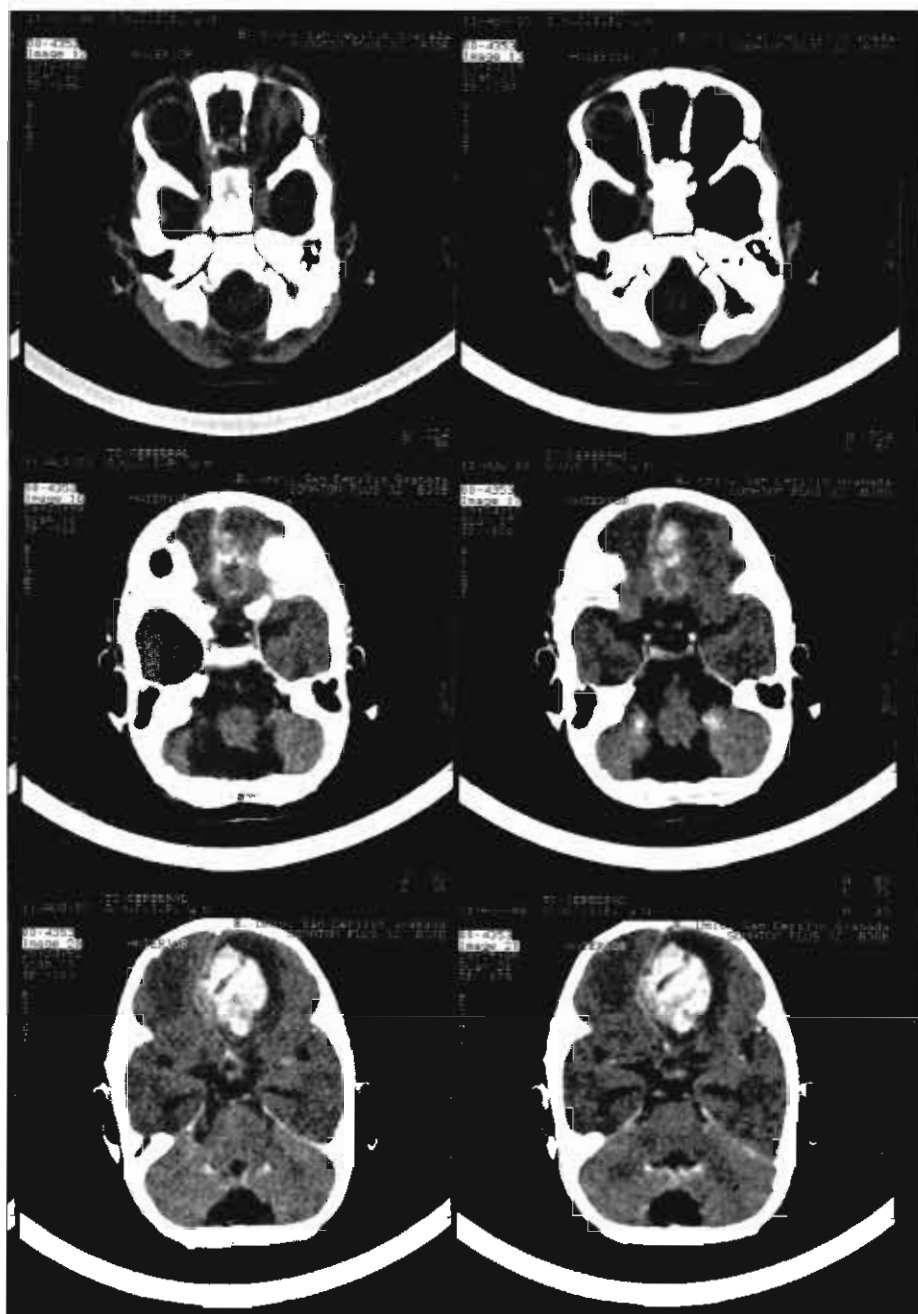
Sr. Editor:

Desde el inicio de la era antibiótica las complicaciones agudas de las sinusitis etmoidales han ido disminuyendo en frecuencia. En la actualidad, la sinusitis origina entre el 20-45% de las celulitis orbitarias; de ellas, al menos en el 15% se desarrolla un absceso subperióstico que justifica la administración de tratamiento antibiótico intensivo y, en la mayoría de los casos, drenaje quirúrgico<sup>1-4</sup>. De los diversos gérmenes implicados en la sinusitis aguda, *Staphylococcus aureus* es el que se ha descrito con más frecuencia<sup>5</sup>; otros gérmenes como *Haemophilus influenzae* y *Streptococcus pneumoniae* también se han descrito con relativa frecuencia en la edad pediátrica: microorganismos del género *Aspergillus* se han encontrado tanto en recién nacidos como en inmunodeprimidos<sup>3-5</sup>. La realización de una extensa búsqueda bibliográfica no aportó datos sobre la existencia de otros casos similares al descrito: etmoiditis complicada con absceso orbitario y cerebral por *Pseudomonas aeruginosa*.

Se trataba de un lactante varón de 2 meses de vida con fiebre de 4 días de evolución y celulitis periorbitaria izquierda desde el inicio del proceso febril. El parto se había producido a término no instrumental con Apgar 9-10, de madre secundigesta. La familia era de etnia gitana y los padres, primos hermanos; ambos estaban sanos. Existía el antecedente de un hermano fallecido en otro centro hospitalario por meningitis a la edad de 3 meses, se desconocen datos microbiológicos al respecto. Un primo hermano del paciente fallecido y afectado de acidemia propiónica. Somatometría: peso, 4.140 g; talla, 56 cm; perímetro cefálico, 35 cm. En el momento de su ingreso presentaba un buen estado general, la conciencia estaba conservada y respondía a estímulos con normalidad. La facies era morfológicamente normal, la fontanela anterior estaba abierta y era normotensa; se apreciaba una tumefacción palpable con eritema en párpado superior izquierdo. La exploración de boca, faringe y conducto auditivo era normal. En la auscultación cardiorrespiratoria destacaba la existencia de un soplo polifocal grado I/VI relacionado con la fiebre; la ventilación pulmonar era simétrica. El abdomen es blando, depresible, no doloroso y no se evidencian masas palpables ni hepatosplenomegalia. Los genitales son masculinos y los testes son palpables de aspecto normal. No se apreciaban adenopatías palpables. Las exploraciones complementarias demostraron: hematíes, 2.820.000/ $\mu$ l; hemoglobina, 8,5 g/dl; hematocrito, 23,7%; leucocitos, 12.040  $\mu$ l (plaquetas: 48; C: 0; leucocitos: 37; M: 13; eosinófilos: 1; basófilos: 1), plaquetas: 633.000/ $\mu$ l. Actividad de protrombina, 100%, tiempo parcial de trombólisis activada (TPTA), 45 seg, velocidad de sedimentación globular (VSG): 102/1 h. Las determinaciones bioquímicas practicadas incluyendo glucosa, urea, transaminasas glutamicoxalacética/glutamicopirúvica (GOT/GPT), gammaglutamiltranspeptidasa (GGT),

sodio, potasio, calcio y fósforo fueron normales. El análisis de líquido cefalorraquídeo con citología y bioquímica fueron normales y el cultivo negativo. El hemocultivo resultó negativo. Los cultivos de los exudados ocular y de drenaje etmoidal fueron positivos a *P. aeruginosa*. La prueba de Mantoux fue negativa. La radiografía de tórax fue compatible con normalidad. Tras su ingreso y antes de conocer los resultados de microbiología se instauró tratamiento antibiótico con cefotaxima; el edema periorbitario disminuyó en los días siguientes a su ingreso y pareció instaurarse una ligera mejoría clínica. A los 6 días de ingreso y tras un súbito aumento de la fiebre se observó una convulsión tónico-clónica generalizada de corta duración que recidivó varias veces en las horas siguientes, cediendo con perfusión de

diacepam por vía intravenosa. Se practicó el primer examen con tomografía computarizada (TC) y se realizó una primera intervención quirúrgica por el servicio de cirugía maxilofacial con etmoidectomía externa izquierda, cuya finalidad era drenar tanto el seno etmoidal como el absceso retroorbitario. A las 24 h se practicó nuevo examen tomográfico craneal con contraste en el que se apreciaba ocupación de la zona medial de la órbita izquierda con erosión de la lámina papirácea y protrusión del globo ocular. En el lóbulo frontal homolateral se observaba un área hipodensa compatible con cerebritis que a las 24 h se aprecia como un absceso organizado (fig. 1). Fue intervenido esta vez por servicio de neurocirugía y se drenó una moderada cantidad de pus localizada en el lóbulo frontal. Durante el postoperato-



**Figura 1.** TC craneal del paciente donde se aprecia absceso cerebral en lóbulo frontal izquierdo.

rio se registraron graves alteraciones hemodinámicas que no consiguieron corregirse, y el paciente falleció poco después.

Las celulitis orbitarias están causadas por una gran variedad de bacterias, hongos y parásitos. La patogenia de esta infección puede entenderse en el contexto de las relaciones anatómicas de la órbita con las estructuras vecinas, que puede llegar la infección a la órbita a través de varias rutas posibles: *a)* infección primaria de los senos paranasales; *b)* infección del tracto respiratorio superior y traumatismos; *c)* infección de tejidos adyacentes, y *d)* diseminación hematogena de infecciones a distancia o próximas<sup>2,6</sup>. El sistema de drenaje venoso situado en la proximidad de la órbita está en continuidad con los senos paranasales y desempeña un importante papel en la diseminación de la infección hacia la cavidad intracraneal al desarrollarse una tromboflebitis retrógrada<sup>6</sup>; además, la órbita está separada de las estructuras vecinas y de la cavidad intracraneal por una lámina ósea muy fina perforada por forámenes neurovasculares, fisuras y el conducto lacrimonasal, lo que favorece igualmente la diseminación de la infección. En las sinusitis, la acumulación de moco y material purulento en la cavidad del seno puede ocasionar disminución del flujo sanguíneo local subperióstico, necrosis de la lámina papirácea y diseminación de la infección a la órbita<sup>6,7</sup>. El absceso subperióstico es la más frecuente de las complicaciones postseptales de las sinusitis. Esta complicación potencialmente grave es en ocasiones difícil de distinguir de las celulitis orbitarias preseptales (de naturaleza benigna) en los niños de menor edad. La demostración de absceso intraorbitario o subperióstico constituye una indicación para el tratamiento quirúrgico<sup>3-9</sup>; tan sólo en los pacientes con absceso subperióstico en quienes se puede llevar a cabo un examen oftalmológico completo y se demuestra una función visual normal, puede demorarse el tratamiento quirúrgico hasta comprobar la respuesta al tratamiento antibiótico<sup>9</sup>. La microbiología de este tipo de absceso es muy variada: *S. aureus*, *H. influenzae* y *S. pyogenes* son los microorganismos más frecuentes; anaerobios y algunos hongos del género *Aspergillus* también se han descrito en la literatura<sup>3,5</sup>, tras realización de una extensa búsqueda bibliográfica no encontramos en la bibliografía referencias de etmoiditis complicadas con absceso orbitario y cerebral debida a *P. aeruginosa*, etiología infrecuente en pediatría.

**J. Uberos-Fernández, E. Blanca-Jover,  
E. Ocete-Hita y A. Muñoz-Hoyos**

Departamento de Pediatría.  
Hospital Universitario San Cecilio. Granada.

**Correspondencia:** Dr. J. Uberos Fernández.  
Málaga, 1. 18170 Alfacar. Granada.  
Correo electrónico: uberosfernandez@terra.es

## BIBLIOGRAFÍA

1. Neal GD. External ethmoidectomy. *Otolaryngol Clin North Am* 1985; 18: 55-60.
2. Franksy SM, Low WS. Pediatric ethmoidectomy. *Otolaryngol Clin North Am* 1996; 29: 131-142.
3. Reddy SC, Sharma HS, Mazidah AS, Darnal HK, Mahayidin M. Orbital abscess due to acute ethmoiditis in a neonate. *Int J Pediatr Otorhinolaryngol* 1999; 49: 81-86.

4. Akimura T, Ideguchi M, Kawakami N, Ito H. Brain abscess with fatal intraventricular rupture caused by asymptomatic paranasal sinusitis [carta]. *Eur Arch Otorhinolaryngol* 1998; 255: 382-383.
5. Muntz HR, Lusk RP. Bacteriology of the ethmoid bullae in children with chronic sinusitis. *Arch Otolaryngol Head Neck Surg* 1991; 117: 179-181.
6. Arseni C, Ciurea AV. Rhinogenic cerebral abscesses. *Zentralbl Neurochir* 1982; 43: 129-142.
7. Lee TG, Yoon HJ, Ha CK, Lim BH, Kim JH, Roh JK. Cerebral venous thrombosis associated with maxillary and ethmoid sinusitis—a case report. *J Korean Med Sci* 1995; 10: 388-392.
8. Goodwin WJ Jr, Weinshall M, Chandler JR. The role of high resolution computerized tomography and standardized ultrasound in the evaluation of orbital cellulitis. *Laryngoscope* 1982; 92: 729-751.
9. Kessler A, Berenholz LP, Segal S. Transnasal endoscopic drainage of a medial subperiosteal orbital abscess. *Eur Arch Otorhinolaryngol* 1998; 255: 293-295.

## Absceso epidural intracraneal como complicación de sinusitis

(*An Esp Pediatr* 2001; 55: 174-177)

Sr. Editor:

La inflamación de los senos paranasales continúa siendo un problema frecuente en la edad pediátrica. La prevalencia real de la enfermedad sinusal no es bien conocida. Si bien desde la introducción de los antibióticos, aparentemente, no ha disminuido su incidencia, la gravedad y frecuencia de sus complicaciones se ha reducido. La más frecuente de la sinusitis aguda y/o crónica es la celulitis orbitaria, seguida de las complicaciones intracraneales. Las complicaciones más graves son las lesiones supurativas intracraneales, las cuales pueden manifestarse como meningitis, absceso epidural, subdural, intracerebral o tromboflebitis de senos venosos<sup>1</sup>.

La diseminación de la infección de los senos paranasales a la cavidad intracraneal puede tener lugar por extensión directa o a través de las venas del diploe, carentes de válvulas, que conectan el sistema venoso craneal con los vasos de la mucosa sinusal. La combinación de drenaje neuroquirúrgico y antibioterapia intravenosa ha hecho descender la mortalidad y la morbilidad de las complicaciones intracraneales de la sinusitis al 7 y 13%, respectivamente<sup>1</sup>.

Se presenta el caso de un niño de 10 años que un mes antes inició un cuadro de fiebre, dolor ocular derecho, rinorrea acuosa y cambio de carácter, en el que se alternaban fases de irritabilidad y apatía, con conservación de un buen estado general. Fue tratado con amoxicilina-ácido clavulánico durante 9 días, con lo que la fiebre cedió al cuarto día manteniendo su buen estado general. Posteriormente, a las 4 semanas del inicio del cuadro, apareció tumoración media frontal y edema palpebral bilateral, hechos que motivaron su ingreso hospitalario.

En la exploración física el paciente se encontraba afebril. Buen estado general. Edema palpebral bilateral. Tumoración de partes blandas, a nivel medio frontal de 3 x 3 cm con lige-